

CASOS DE ESTUDIO

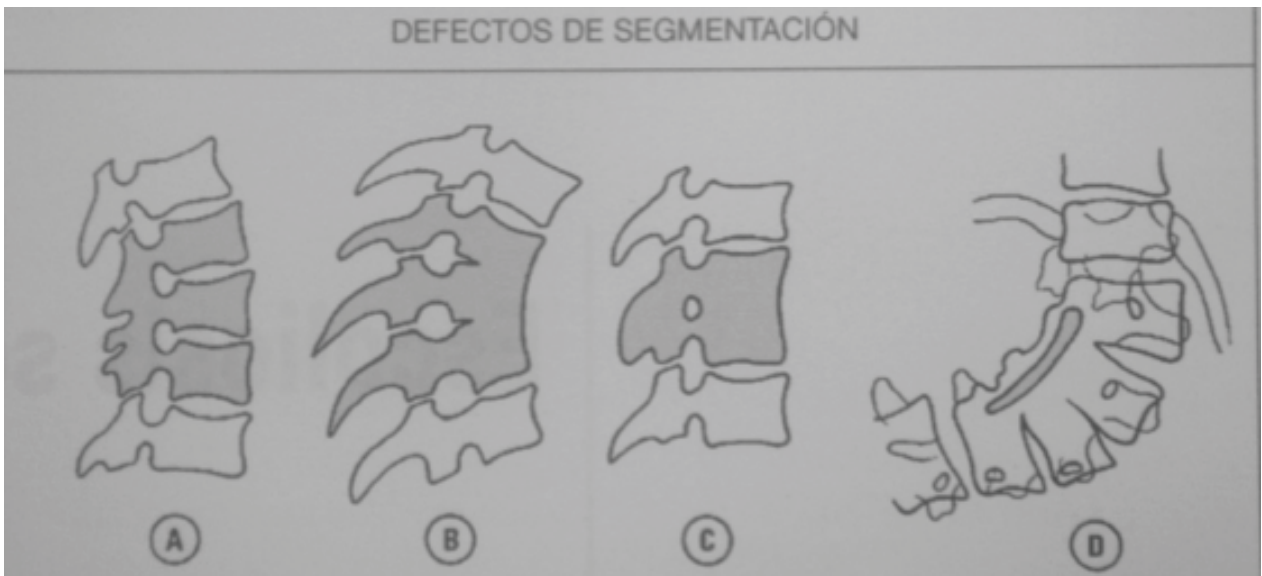
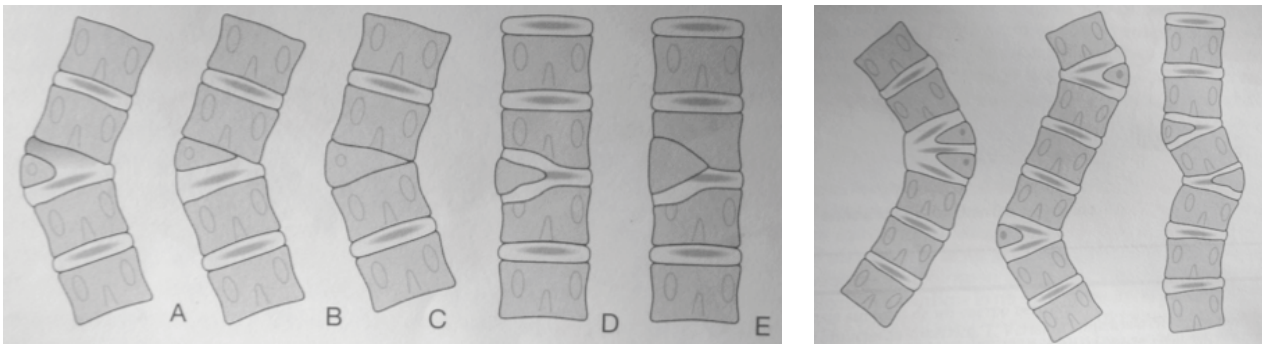
ESCOLIOSIS CONGÉNITA

DR. EDUARDO
GALARETTO

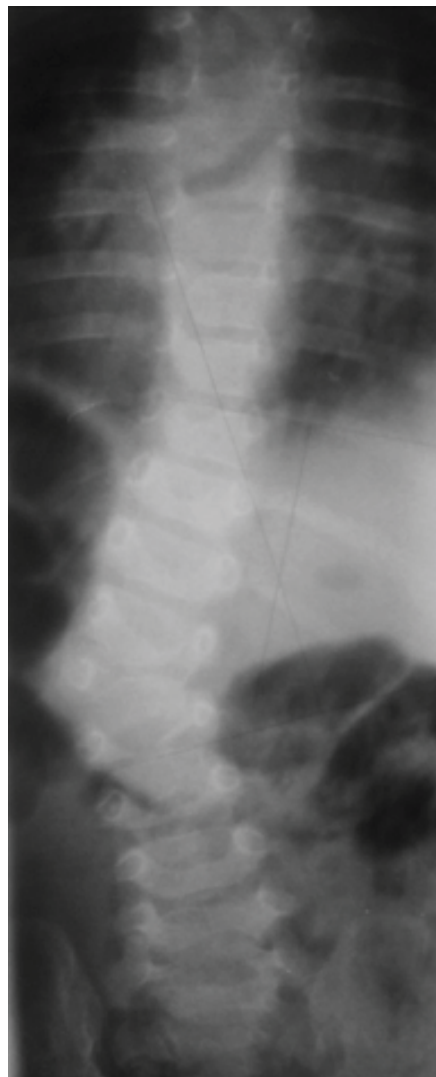
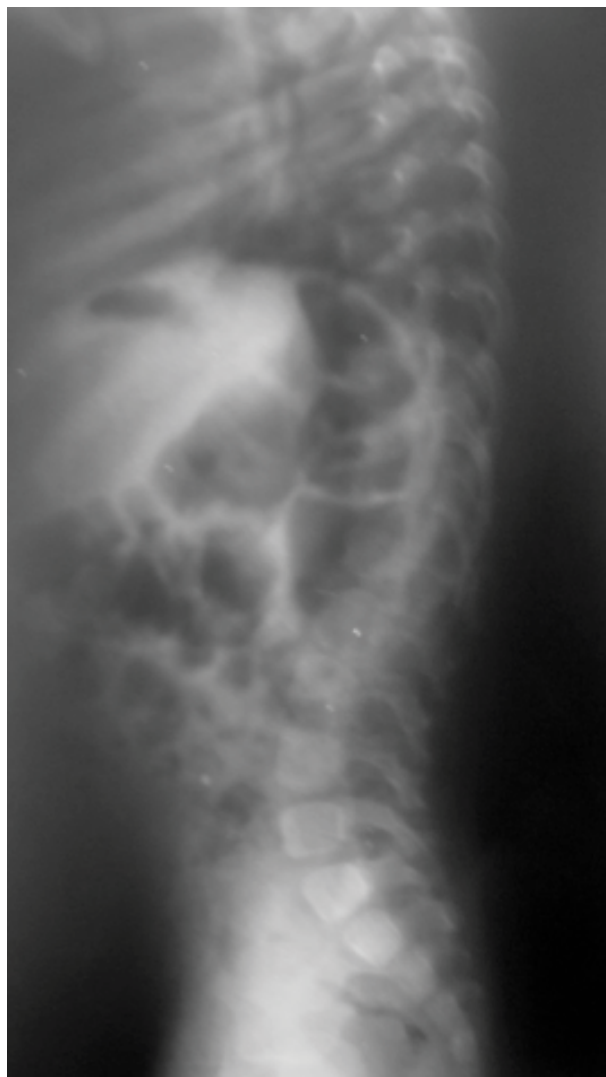ESCOLIOSIS CONGÉNITA

Incurvacion lateral causada anomalía en el desarrollo.
Alteración embriológica entre 20 a 40 días de gestación.

SUBTIPOS:

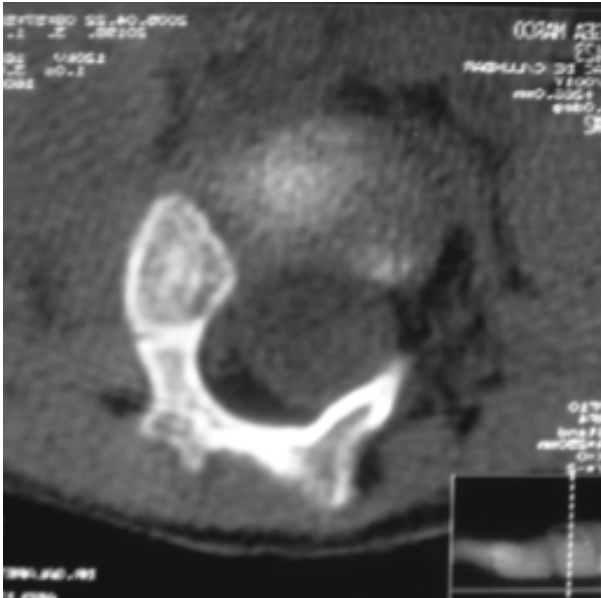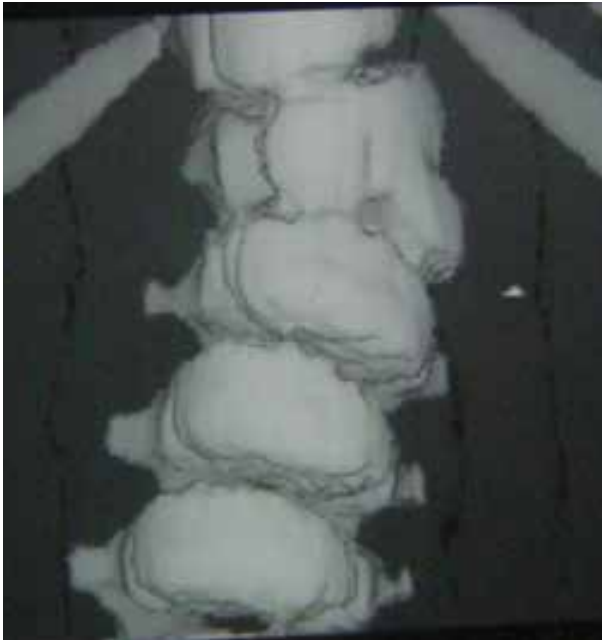

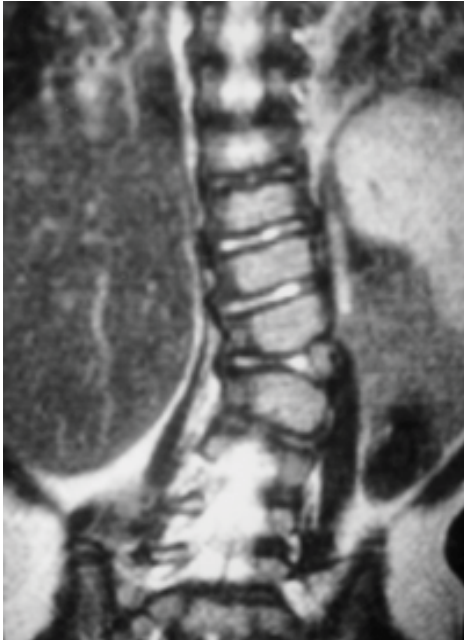
**ESCOLIOSIS CONGÉNITA
PACIENTE DE UN AÑO**



1+2

ESCOLIOSIS CONGÉNITA PACIENTE DE UN AÑO



ESCOLIOSIS CONGÉNITA PACIENTE DE UN AÑO

TRATAMIENTO:

Resección transpedicular de la Hemivértebra.

