

CASOS DE ESTUDIO

ESCOLIOSIS NEUROPÁTICAS

DR. EDUARDO
GALARETTO

ESCOLIOSIS NEUROPÁTICAS

LESIONES DE MOTONEURONA SUPERIOR

- Parálisis cerebral
- Síndromes degenerativos espinocerebelosos
 - E. de Friedreich.
 - E. de Charcot – Marie – Tooth
 - E. de Roussy – Levy
- Siringomielia
- Lesiones medulares
 - Trauma
 - Infección
 - Tumor

LESIONES DE MOTONEURONA INFERIOR

- Poliomiелitis y otras mielitis virales
- Trauma
- Atrofia espinal
 - E. de Werdnig – Hoffman
 - E. de Dubowitz
 - E. de Kugelberg – Welander
- Disautonomía familiar (Riley – Day)

MIOPATÍAS

- Artrogriposis
- Distrofias musculares
 - Tipo Duchenne
 - Tipo Dejerine
 - Tipo de cintura
 - Otras
- Distrofia miotónica
- Hipotonía congénita

Prevalencia de Escoliosis

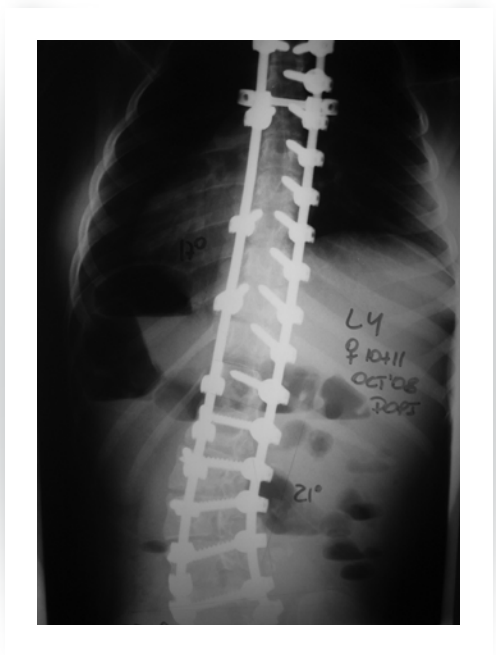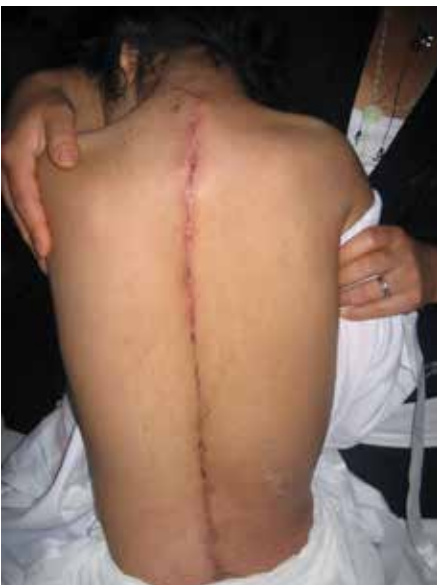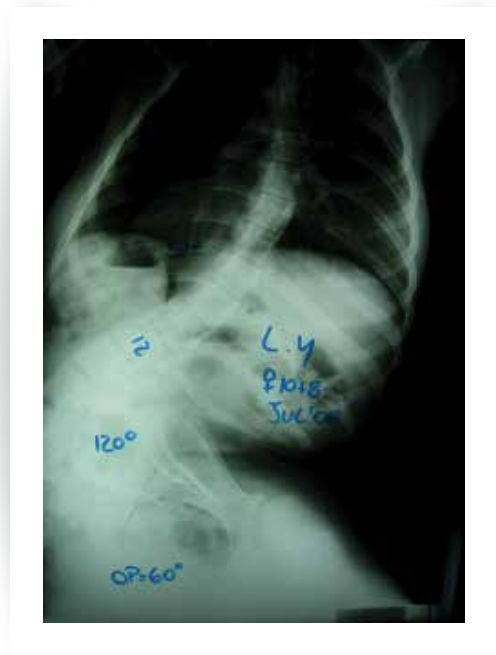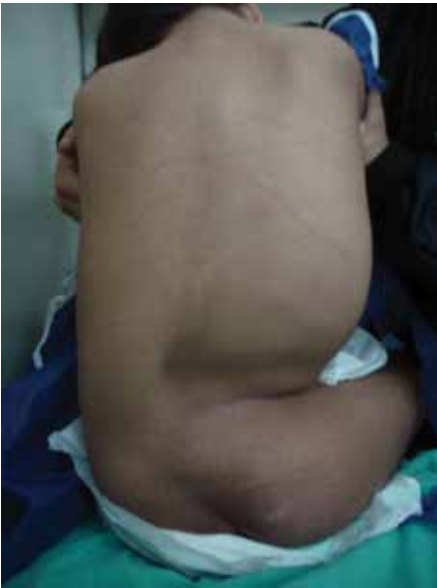Parálisis Cerebra	25 %
Mielomeningocele	60 %
Atrofia Espinal	67 %
Ataxia de Friederich	80 %
Distrofia Muscular de Duchenne	90 %
Parálisis Traumática (< 10 años)	100 %

ESCOLIOSIS NEUROPÁTICAS

CASO I

Paciente de 10 años

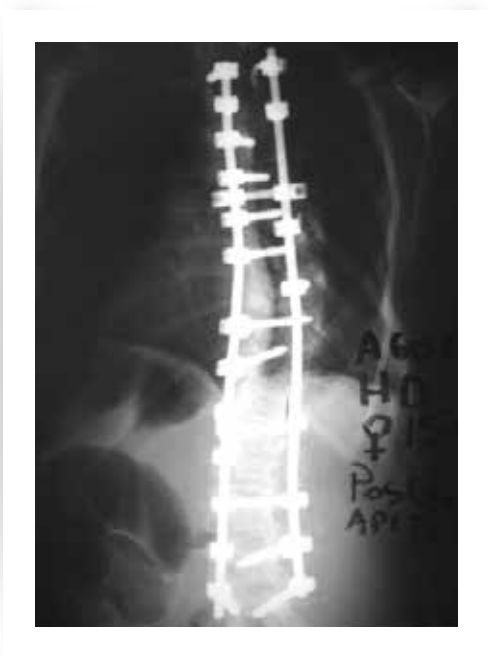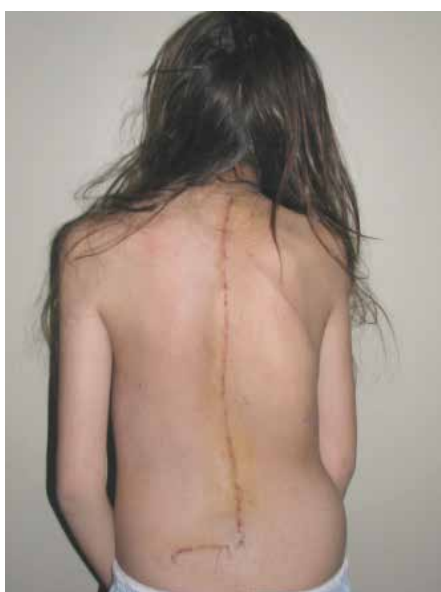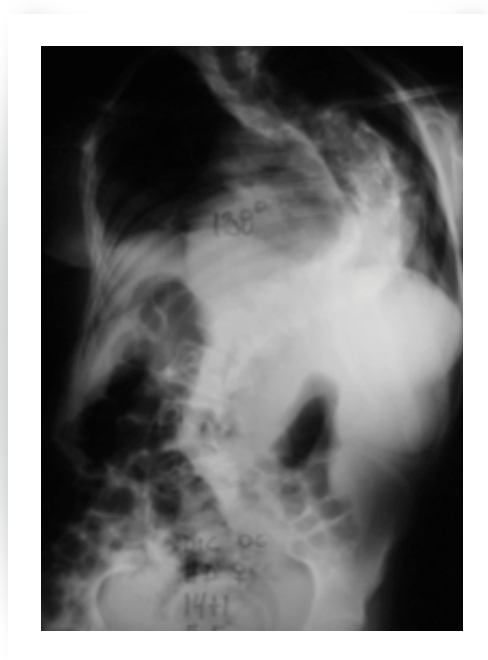
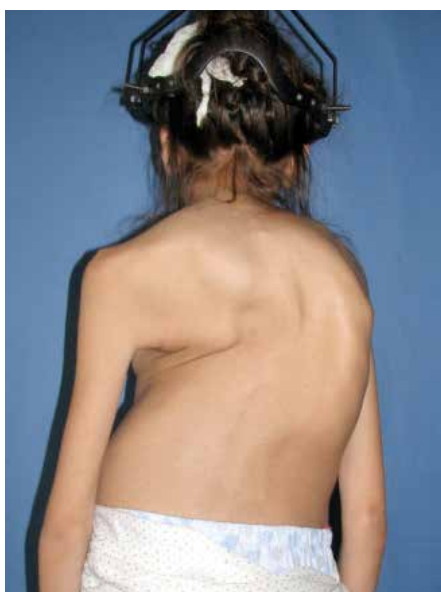Diagnóstico: Parálisis cerebral



ESCOLIOSIS NEUROPÁTICAS CASO II

Paciente de 14 años

Diagnóstico: Escoliosis miopática



ESCOLIOSIS NEUROPÁTICAS CASO III

Paciente de 10 años

Diagnóstico: Escoliosis Neuropática

